УДК 616.833-001.35-009.11-056.7
DOI: 10.36979/1694-500X-2026-26-1-95-99

КЛИНИЧЕСКИЙ СЛУЧАЙ СПОРАДИЧЕСКОЙ НАСЛЕДСТВЕННОЙ НЕЙРОПАТИИ С ПРЕДРАСПОЛОЖЕННОСТЬЮ К ПАРАЛИЧАМ ОТ СДАВЛЕНИЯ

Н.Ш. Усенова, Б.А. Абдрапова,
Алымжан уулу Болотбек, Н.Ж. Женишбеков

Аннотация. Описывается одна из редких форм наследственной нейропатии с предрасположенностью к параличам от сдавления, подтверждённая генетически. Пациентка 35 лет на протяжении нескольких лет отмечала рецидивирующие эпизоды онемения и слабости в кистях, возникающие после минимальной физической нагрузки. Неврологический осмотр выявил умеренное снижение силы в кистях, парестезии и лёгкую неловкость мелкой моторики. Электронейромиография показала признаки множественной очаговой демиелинизации, характерные для формы полинейропатии. Генетическое исследование подтвердило делецию гена периферического миелинового белка 22 (17p11.2). Представленный случай подчёркивает сложность диагностики наследственной нейропатии, склонной к параличу от сдавления, частую маскировку заболевания под туннельные невропатии и необходимость раннего использования электронейромиографии и генетического анализа для предотвращения необоснованных хирургических вмешательств.

Ключевые слова: наследственная нейропатия; демиелинизация; полинейропатия; компрессионная нейропатия; генетическое исследование.

КЫСЫЛУУДАН УЛАМ ПАЙДА БОЛГОН ШАЛ ООРУСУНА ЫКТАГАН ТУКУМ КУУМА НЕЙРОПАТИЯНЫН СПОРАДИЯЛЫК КЛИНИКАЛЫК УЧУРУ

Н.Ш. Усенова, Б.А. Абдрапова,
Алымжан уулу Болотбек, Н.Ж. Женишбеков

Аннотация. Макалада Кыргызстан Республикасында биринчи жолу генетикалык жактан тастыкталган кысылуудан улам шал оорусуна ыктаган тукум куума нейропатиянын спорадиялык клиникалык учуру сүрөттөлөт. 35 жаштагы аял бир нече жыл бою аз физикалык күчтөн кийин пайда болгон колдордун уйушу жана алсыроосу менен кайрылган. Неврологиялык кароо кол булчуңдарынын бир аз алсыроосун, парестезияны жана майда моториканын төмөндөшүн көрсөткөн. Электронейромиография үчүн мүнөздүү көп очоктуу демиелинизация белгилерин аныктаган. Генетикалык анализ перифериялык миелин 22 белоктун генинин 17p11.2 деңгээлинде делециясын тастыктаган. Бул клиникалык учур диагнозунун татаалдыгын, оорунун көп учурда туннелдик невропатиялар менен чаташтырылышын жана убагында электронейромиография менен генетикалык тестирлөөнүн маанилүүлүгүн баса белгилейт.

Түйүндүү сөздөр: тукум куума нейропатия; демиелинизация; полинейропатия; компрессиялык нейропатия; генетикалык тестирлөө.

CASE OF HEREDITARY NEUROPATHY WITH LIABILITY TO PRESSURE PALSIES

N.Sh. Usenova, B.A. Abdrapova,
Alimzhan uulu Bolotbek, N. Zh. Zhenishbekov

Abstract. This article presents genetically confirmed sporadic case of hereditary neuropathy with liability to pressure palsies. A 35-year-old woman experienced recurrent episodes of numbness and hand weakness provoked by minimal physical exertion over several years. Neurological examination revealed mild hand weakness, paresthesia, and

reduced fine motor coordination. Electroneuromyography demonstrated multifocal demyelinating changes typical of this disorder. Genetic testing confirmed a peripheral myelin protein 22 gene deletion (17p11.2). This case highlights the diagnostic challenges of this polyneuropathy, its frequent misinterpretation as tunnel neuropathies, and the importance of early NCS study and genetic testing to avoid unnecessary surgical interventions.

Keywords: hereditary neuropathy; demyelination; polyneuropathy; compression neuropathy; genetic testing.

Введение. Полинейропатии, склонные к развитию параличей вследствие сдавления, представляют собой редкую форму наследственных нейропатий, характеризующуюся повышенной уязвимостью периферических нервов к механическому воздействию. Даже незначительное давление или неудобное положение конечности может приводить к возникновению парезов и чувствительных нарушений. Наиболее известным представителем этой группы является наследственная нейропатия с предрасположенностью к параличам от сдавления связанная с делецией гена PMP22 на хромосоме 17p11.2 [1, 2].

По данным эпидемиологических исследований, распространённость HNPP варьирует от 0,8 до 16 случаев на 100 тыс. населения, однако при активном генетическом скрининге показатели достигают до 1 случая на 1 700 человек, что свидетельствует о значительной недодиагностике заболевания [3].

Клинически HNPP проявляется рецидивирующими эпизодами мононевропатий различной локализации – чаще локтевого, малоберцового или срединного нервов – с последующим частичным или полным восстановлением функции. Из-за многоочагового и нередко двустороннего характера поражений такие случаи часто ошибочно расцениваются как двусторонние туннельные невропатии, что приводит к необоснованным хирургическим вмешательствам [4].

Ключевую роль в постановке диагноза играет электронейромиография, позволяющая выявить типичные признаки множественной очаговой демиелинизации и подтвердить системный характер поражения. Генетическое исследование на делецию PMP22 окончательно подтверждает диагноз.

Клинический случай

Пациентка, 35 лет, обратилась с жалобами на повторяющиеся эпизоды онемения пальцев обеих кистей и снижение силы в руках, возникающие преимущественно после физической нагрузки – подъёма тяжёлых сумок или ребёнка. Симптомы сохраняются в течение нескольких часов или дней, иногда сопровождаются чувством неловкости при захвате предметов.

Из анамнеза известно, что подобные эпизоды наблюдаются на протяжении нескольких лет, имеют рецидивирующий характер и постепенно становятся более частыми. Проведённые ранее курсы консервативной терапии (витамины группы B, нейропротекторы, физиолечение) выраженного эффекта не дали.

Неврологический статус. Мышечная сила верхних конечностей: умеренное снижение силы сгибателей и разгибателей кистей, особенно при сжатии пальцев в кулак. Чувствительность: парестезии и гипестезия в пальцах обеих кистей, преимущественно I–III пальцы.

Рефлексы. Сухожильные рефлексы верхних конечностей сохранены, немного снижены в кистевых сегментах.

Координация и мелкая моторика. Лёгкая неуклюжесть при выполнении мелкой моторики, снижение ловкости пальцев.

Нижние конечности. Без отклонений, нормальная сила и чувствительность.

Результаты обследований

МРТ шейного отдела позвоночника: без патологии, признаки компрессии корешков и стеноза отсутствуют.

Гликемия и HbA1c: в пределах нормы.

Серологические тесты (бруцеллёз, ревматизм): отрицательные.

Допплерография сосудов рук: без гемодинамически значимых нарушений.

Электронейромиография: признаки множественной очаговой демиелинизации верхних конечностей, типичные для HNPP.

Генетическое исследование: подтверждена делеция гена PMP22, что окончательно подтверждает диагноз наследственной нейропатии с предрасположенностью к параличам от сдавления (рисунок 1).

Заключение генетика. Рекомендовано дальнейшее наблюдение и профилактика повторных эпизодов компрессии, а также консультирование семьи по наследственности.

Электронейромиография: при исследовании в стимуляционном режиме выявлено снижение амплитуд сенсорного ответа со срединного нерва до 8 мкВ справа и до 10 мкВ слева при норме не менее 15 мкВ (рисунки 2, 3).

При анализе сенсорной проводимости с локтевого нерва определено снижение генерации сенсорного ответа с локтевого нерва на всем протяжении до 3-4 мкВ, выраженнее на уровне локтевого сгиба (рисунок 4).

Дата взятия образца:	30.08.2025 09:26
Дата поступления образца:	01.09.2025 12:26
Врач:	08.09.2025 18:15
Дата печати результата:	30.09.2025

Исследование	Результат	Комментарий
Нейропатия с параличами от сдавления, PMP22, делеции и дупликации	**см.комм.**	Обнаружена делеция гена PMP22. Копий гена PMP22=1. Обнаружена наследственная нейропатия с подверженностью параличу от сдавления. Проводилось исследование на предмет выявления Наследственной нейропатии с подверженностью параличу от сдавления. Результат прилагается на отдельном бланке.

Рисунок 1 – Результаты генетического исследования

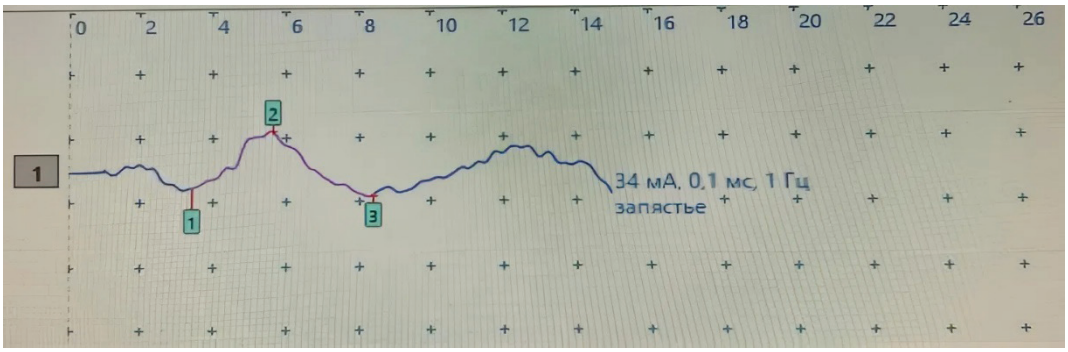

Рисунок 2 – ЭНМГ-данные с сенсорного срединного нерва слева

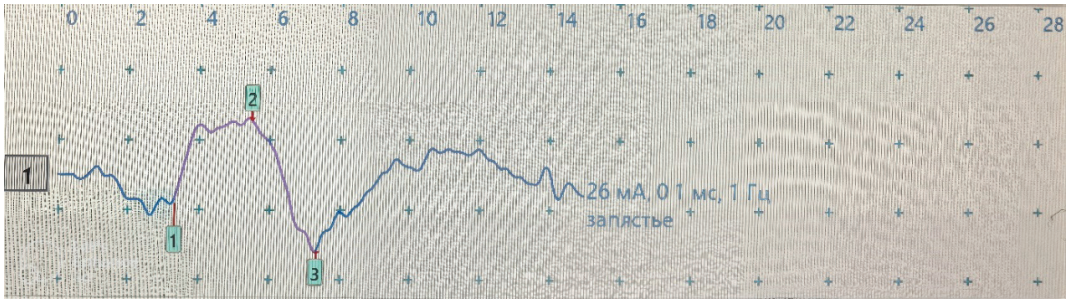

Рисунок 3 – ЭНМГ-данные с сенсорного срединного нерва справа

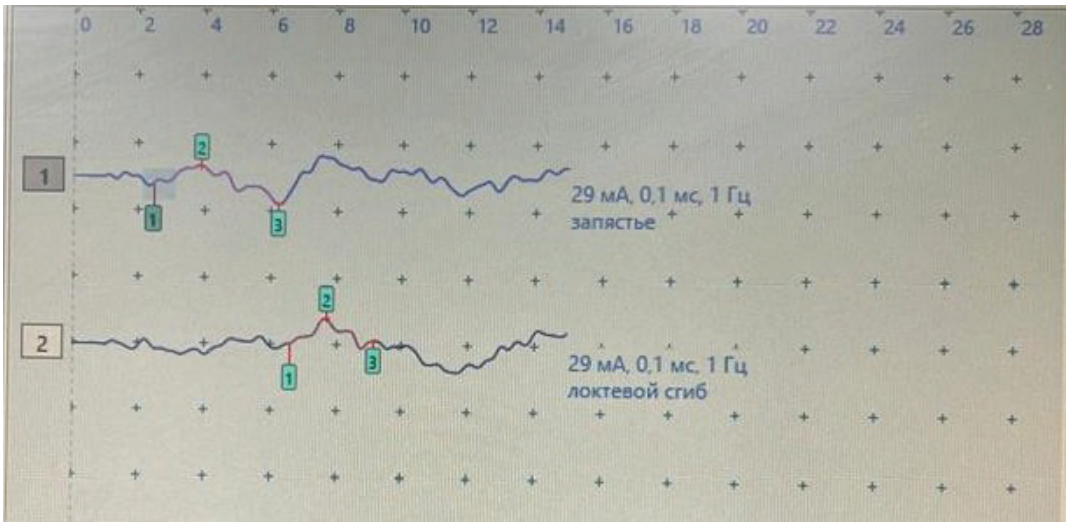

Рисунок 4 – ЭНМГ-данные с сенсорного локтевого нерва слева

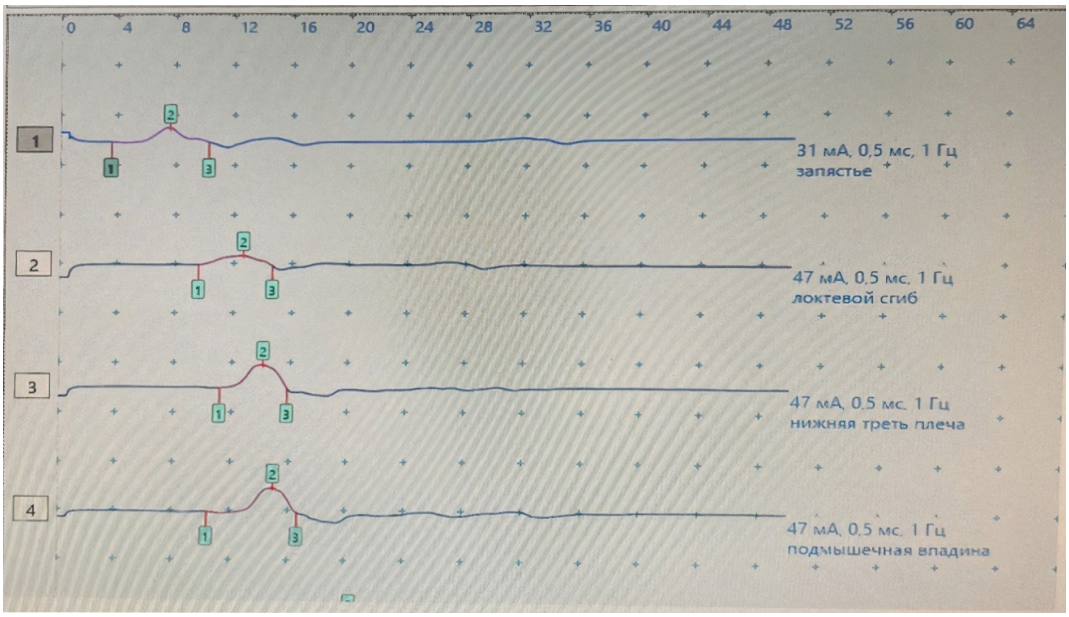

Рисунок 5 – ЭНМГ-данные с моторного срединного нерва справа

При исследовании моторной проводимости со срединного нерва справа определен блок проведения моторного ответа на всем протяжении, грубее на дистальном уровне, моторный ответ снижен от 1,1 Мв до 2,7 Мв, при норме не менее 10 Мв (рисунок 5).

Выводы:

1. Наследственная нейропатия с предрасположенностью к компрессионным поражениям нервов часто остаётся недодиагностированной из-за вариабельной клиники и сходства с приобретёнными туннельными синдромами.

2. Своевременная генетическая диагностика позволяет избежать многократных ненужных оперативных вмешательств и длительного неэффективного лечения.

3. Ранняя постановка диагноза важна для коррекции образа жизни, профилактики повторных компрессий нервов и правильного ведения пациентов и их семей.

4. В большинстве случаев туннельные нейропатии асимметричны и поражают один определенный нерв. При изменениях двустороннего характера с поражением 2-х и более нервов проведение электронейромиографии является главным методом исследования данного заболевания.

Поступила: 15.12.2025;
рецензирована: 23.12.2025; принята: 30.12.2025.

Литература

1. *Bird T.D.* Hereditary Neuropathy with Liability to Pressure Palsies // GeneReviews / University of Washington. 2023.
2. *Li J., Parker B., Martyn C., Natarajan C., Guo J.* The PMP22 gene and its related diseases // Molecular Neurobiology. 2013; 47 (2): 673–698.
3. *Berciano J., García A.* HNPP: Phenotypic variability and diagnostic strategy // Journal of the Peripheral Nervous System. 2017; 22 (2): 79–90.
4. *Gouider R., LeGuern E., Gugenheim M. et al.* Clinical and electrophysiological characteristics of HNPP // Muscle & Nerve. 1995; 18 (11): 1312–1318.