УДК 616.314-007-089-053.2
DOI: 10.36979/1694-500X-2026-26-1-43-48

НОВЫЕ МЕТОДЫ ДИАГНОСТИКИ ФОЛЛИКУЛЯРНЫХ КИСТ И ИХ ХИРУРГИЧЕСКОЕ ЛЕЧЕНИЕ У ДЕТЕЙ

Жаныбай уулу Амантур, А.М. Ешиев, Мамажакып уулу Жаныбай

Аннотация. Анализируются методы диагностики и хирургического лечения фолликулярных кист челюстей у детей за период с 2023 по 2025 год. Обследование 68 пациентов показало, что наиболее высокая частота выявления данной патологии приходится на возрастную группу 8–11 лет, при этом преимущественная локализация кист наблюдалась на нижней челюсти в области премоляров. Особое внимание уделено значению ранней диагностики, позволяющей выявлять кисты на доклинической стадии, что способствует сокращению объема хирургического вмешательства, снижению сроков послеоперационного восстановления и увеличению вероятности сохранения зачатков постоянных зубов. Представлены данные по динамике клинических показателей, подтверждающие эффективность современных диагностических и лечебных подходов. В работе обсуждается важность использования критерия расстояния между коронкой зуба и оболочками фолликула (2,5 мм) для дифференциальной диагностики патологических состояний. Результаты исследования подчеркивают необходимость своевременного хирургического вмешательства для предотвращения прогрессирования заболевания и улучшения качества жизни пациентов.

Ключевые слова: цистотомия; цистоэктомия; фолликулярная киста; диагностика; хирургическое лечение; рентгенография.

БАЛДАРДА ФОЛЛИКУЛАРДЫК КИСТАНЫ АНЫКТООНУН ЖАҢЫ ЫКМАЛАРЫ ЖАНА АЛАРДЫ ОПЕРАЦИЯЛЫК ЖОЛ МЕНЕН ДАРЫЛОО

Жаныбай уулу Амантур, А.М. Ешиев, Мамажакып уулу Жаныбай

Аннотация. Бул макалада 2023–2025-жылдар аралыгында балдардын жаак сөөгүндөгү фолликулярдык кисталарды диагностикалоо жана операциялык дарылоо ыкмаларына анализ жүргүзүлгөн. 68 пациентти текшерүү, бул патологиянын эң жогорку жашы 8–11 курагындагы балдарга туура келерин, кисталардын негизинен төмөнкү жаактын премолярлар аймагында жайгашкандыгын көрсөттү. Атайын көңүл басарылык диагнозду клиникалык белгилер пайда болордон мурун, баштапкы стадиясында коюуга берилди, бул операциянын көлөмүн азайтууга, операциядан кийин калыбына келүү мөөнөттөрүн кыскартууга жана туруктуу тиштерин сактоо ыктымалдыгын жогорулатууга мүмкүндүк берет. Заманбап диагностикалык жана дарылоо ыкмаларынын натыйжалуулугун ырастаган клиникалык көрсөткүчтөрдүн динамикасы боюнча маалыматтар келтирилген. Тиштин патологиялык абалдарды айырмалоо үчүн тиштеги фолликуланын чел кабыгынын ортосундагы аралык критерийинин (2,5 мм) колдонулушунун маниси талкууланган. Изилдөөнүн жыйынтыктары оорунун өрчүшүн алдын алуу жана пациенттердин турмуш сапатын жакшыртуу үчүн операциялык кийлигишүүнүн өз убагында жүргүзүлүшүнүн зарылдыгын баса белгилейт.

Түйүндүү сөздөр: цистотомия; цистоэктомия; фолликулярдык киста; диагностика; операциялык дарылоо; рентгенография.

MODERN METHODS OF DIAGNOSING FOLLICULAR CYSTS AND THEIR SURGICAL TREATMENT IN CHILDREN

Zhanybai uulu Amantur, A.M. Eshiev, Mamazhakyp uulu Zhanybai

Abstract. Diagnostic techniques and surgical interventions for mandibular follicular cysts in children from 2023 to 2025 are analyzed. Examination of 68 patients revealed that the highest incidence of this pathology occurred in

the 8–11-year-old age group, with the mandibular premolar region being the most common site of cyst localization. Particular attention is given to the importance of early diagnosis, which enables the detection of cysts at the preclinical stage. This contributes to a reduction in the extent of surgical intervention, shorter postoperative recovery times, and a higher likelihood of preserving the developing permanent teeth. The study presents data on the dynamics of clinical indicators that confirm the effectiveness of modern diagnostic and treatment approaches. The paper highlights the use of the 2.5 mm distance between the tooth crown and follicular sac as a criterion for the differential diagnosis of pathological conditions. The results emphasize the necessity of timely surgical intervention to prevent disease progression and improve the quality of life in pediatric patients.

Keywords: follicular cyst; diagnosis; early detection; surgical treatment; cystectomy; radiography.

Введение. К одним из превалирующим одонтогенным новообразованиям можно отнести фолликулярные кисты челюстей [1, 2]. Исходя из статистических данных можно утверждать, что распространённость фолликулярных кист составляет около 20 % от всех кист челюстно-лицевой области [3]. Этиология и патогенез фолликулярных кист в нынешнее время остаются изученными не до конца [2, 4].

В основном выделяют две формы фолликулярных кист:

1) кисты развития, преимущественно связанные с непрорезавшимися третьими молярами;

2) кисты воспалительного генеза, чаще выявляемые у детей в период сменного прикуса [4]. Патологическим развитием считается накопление жидкости между фолликулярным эпителием и коронкой зуба, что приводит к повышению гидростатического давления, увеличению расстояния между коронкой и стенкой образования и, как следствие, формированию кисты [5, 6].

В основном фолликулярная киста проходит без признаков боли или дискомфорта. Заболевание обнаруживается непреднамеренно при проведении рентгенографии [5, 6]. Это обстоятельство акцентирует внимание на необходимости установления наилучших интервалов и объема профилактических рентгенологических исследований. На современном этапе приоритет отдаётся цифровой рентгенографии, обеспечивающей высокое качество визуализации при сниженной лучевой нагрузке на пациента.

Своевременная диагностика и рациональный выбор хирургической тактики имеют принципиальное значение для предупреждения осложнений, включая деформацию челюсти, смещение зубов и нарушение прорезывания [5, 6]. В то же время в научной литературе отсутствует единый подход к выбору оптимального метода хирургического лечения фолликулярных кист у детей, что определяет необходимость комплексного изучения клинических особенностей, возможностей современных методов диагностики и эффективности различных хирургических вмешательств [6].

Для диагностики большинства стоматологических заболеваний, в том числе и фолликулярных кист, оптимальным методом считается панорамная рентгенография.

При значительном увеличении фолликулярной кисты клиническая картина приобретает ярко выраженный характер, дополняясь видимой деформацией челюстно-лицевой области, что делает рентгенологическую верификацию диагноза в подобных случаях технически несложной. Парадоксально, но прогресс в качестве визуализации породил новую диагностическую дилемму – разграничение нормального зубного фолликула и малой фолликулярной кисты на ранних стадиях развития. Как показывают международные исследования, ключевым дифференциальным признаком выступает величина промежутка между коронкой ретенированного зуба и стенкой фолликула. Дискуссионным остается пороговое значение этого параметра: в научной среде одни эксперты признают патологией расстояние свыше 2,5 мм, тогда другие – только превышающее 5 мм [7–9].

Лечение при фолликулярных кистах челюстей ограничивается методами хирургического вмешательства. Отечественные медицинские протоколы акцентируют внимание на цистэктомии, цистотомии и пластической цистэктомии, в то время как в зарубежной практике равноправно фигурирует термин «марсупиализация» (по сути, аналог цистотомии). Важно отметить, что четко регламентированные показания к выбору конкретной методики на сегодняшний день отсутствуют [3]. Этот факт подчеркивает

актуальность дальнейших изысканий, нацеленных на формирование унифицированных алгоритмов хирургического лечения данной патологии у пациентов детского возраста.

Цель исследования – провести комплексный анализ современных методов диагностики и хирургического лечения фолликулярных кист челюстей у детей с учётом клинических, рентгенологических и патогенетических особенностей заболевания.

Материалы и методы исследование. Начиная от 2023 по 2025 г., на базе Ошской межобластной объединённой клинической больницы в отделении челюстно-лицевой хирургии произведено лечение фолликулярных кист у 68 пациентов с диагнозом «Фолликулярная киста челюсти». Возраст обследованных варьировал от 6 до 17 лет (средний возраст – 10,5 ± 0,2 года); среди них было 38 мальчиков и 30 девочек (рисунок 1).

Рисунок 1 – Распределение пациентов по полу

Постановка диагноза «Фолликулярная киста» осуществлялась на основе жалоб больного, анамнеза, результата осмотра и рентгенологического исследования. После хирургического лечения полученный биоматериал отправляли на гистологическое обследование. Во время пребывания в стационаре все больные проходили клинико-лабораторные и рентгенологические исследования.

После этапа диагностирования во избежание воспалительных заболеваний перед операцией больному назначали антибиотик – амоксициллин. У детей цистэктомия и пластическая цистэктомия проводились под общим наркозом. Цистэктомия как радикальный метод удаления кисты включает следующие этапы: формирование трапециевидного парадентального лоскута, начиная от десневого края, с проведением разрезов за пределами кистозной полости. После трепанации и удаления костной стенки производится полное вылущивание оболочки кисты. Операция завершается тугой адаптацией и глухим ушиванием операционной раны.

Пациентам в тяжёлом состоянии после операции проводили инфузионную терапию (растворы глюкозы 5 % и натрия хлорида 0,9 %) и симптоматическое лечение. Для обезболивания применяли парацетамол и ибупрофен. Послеоперационную рану обрабатывали водным раствором хлоргексидина 0,05 % и раствором перманганата калия 5 %.

Результаты исследования и их обсуждение. В период с 2023 по 2025 год было проведено комплексное обследование 68 детей с установленным диагнозом фолликулярных кист челюстей. В ходе анализа демографических данных выявлено, что наиболее высокая частота выявления данной патологии приходится на возрастную группу от 8 до 11 лет, составляя 68 % от общего числа пациентов. Данное распределение свидетельствует о повышенной предрасположенности к развитию фолликулярных кист именно в период сменного прикуса, когда происходят активные процессы формирования и прорезывания постоянных зубов.

Из общего числа обследованных пациентов у 51 ребенка (что составляет 76,0 %) локализация кист была зарегистрирована на нижней челюсти. При этом наибольшее количество кист выявлено в области премоляров – данный показатель достиг 79 %, что соответствует анатомо-физиологическим особенностям роста и развития альвеолярного отростка в данной зоне.

В случаях поражения верхней челюсти, которые встречались значительно реже, преобладала локализация кист в области зачатков клыков и премоляров, что составило 21 % от числа всех выявленных кист. Такая локализация обусловлена особенностями формирования зубных зачатков в верхней челюсти и требует особого внимания при диагностике и планировании хирургического лечения.

Таким образом, полученные данные подчеркивают важность возрастного и анатомического анализа при диагностике фолликулярных кист,

что позволяет своевременно выявлять патологические образования и проводить адекватное лечение с учетом локализации и стадии развития патологии.

В одном из клинических случаев при первичном обследовании врачом-стоматологом не было обнаружено признаков разрежения костной ткани в области зачатка зуба 4.4 (см. рисунок 1). Однако повторное исследование с использованием панорамной рентгенографии, выполненное спустя более шести месяцев в связи с появлением жалоб пациента на деформацию правой области нижней челюсти (рисунок 2), выявило выраженное разрежение костной ткани. Рентгенологическая картина соответствовала увеличенной фолликулярной кисте нижней челюсти, что свидетельствует о прогрессировании патологического процесса и необходимости оперативного вмешательства.

В процессе проведения цистэктомии была произведена полная резекция оболочки кисты, однако сохранить зачаток зуба 4.4 не представилось возможным (рисунок 3). Исходя из полученных данных рентгена, можно утверждать, что при увеличении фолликула постоянного зуба больше 2,5 мм необходимо хирургическое лечение. При этом все рентгенографические исследования требуют тщательного и внимательного анализа с целью своевременного выявления сопутствующих патологических изменений и предупреждения прогрессирования заболевания (рисунок 4).

Ранняя диагностика фолликулярных кист, особенно тех, которые имеют небольшие размеры на начальных этапах развития, играет ключевую роль в оптимизации тактики хирургического лечения. Выявление таких кист на ранних стадиях позволяет значительно сократить объем оперативного вмешательства, что связано с меньшим повреждением окружающих тканей и снижением риска осложнений. Более щадящие хирургические методы способствуют также уменьшению травматичности процедуры, что, в свою очередь, оказывает положительное влияние на сроки и качество послеоперационного восстановления пациентов.

Кроме того, своевременная диагностика и лечение фолликулярных кист увеличивают

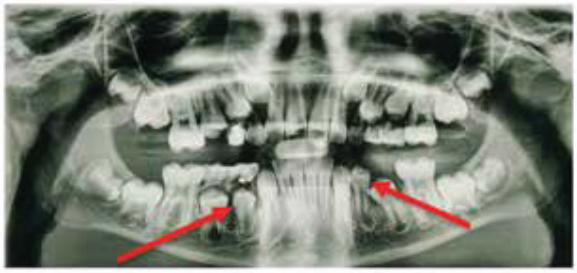

Рисунок 2 – Панорамная рентгенограмма пациентки С., 9 лет, от 18.10.2023 г.

Рисунок 3 – Панорамная рентгенограмма пациентки С., 9 лет, от 31.07.2024 г.

Рисунок 4 – Панорамная рентгенограмма пациентки С., 9 лет, от 24.11.2024 г. (через три месяца после оперативного лечения)

вероятность сохранения зачатков постоянных зубов, что является важным фактором для дальнейшего правильного формирования зубочелюстной системы и обеспечения функциональной нагрузки на челюсть. Сохранение зубных зачатков способствует сохранению физиологического процесса прорезывания зубов и предотвращает развитие аномалий прикуса и деформаций челюстей.

Анализ динамики клинических показателей за период с 2023 по 2025 год демонстрирует значительные положительные изменения. Так, максимальный срок госпитализации пациентов с фолликулярными кистами в 2023 г. составлял 12,0 ± 0,6 койко-дней, что свидетельствует о более длительном и сложном послеоперационном периоде. К 2025 г. данный показатель снизился до 4,8 ± 0,4 койко-дней, что отражает улучшение методов диагностики и лечения, а также повышение эффективности реабилитационных мероприятий.

Кроме того, показатель сохранности зачатков постоянных зубов за указанный период существенно вырос – с 0–20 % – в 2023–2024 гг. до 70 % – в 2025 г. Этот значительный прирост подтверждает важность раннего выявления кист и своевременного проведения хирургических вмешательств, что позволяет избежать удаления зачатков зубов и сохранить функциональную целостность зубочелюстной системы у детей. Таким образом, повышение эффективности ранней диагностики и лечения фолликулярных кист положительно отражается на клинических исходах и качестве жизни пациентов.

Заключение. Диагностика и лечение фолликулярных кист челюстей у детей по-прежнему остаются актуальными и важными задачами современной стоматологической и челюстно-лицевой хирургии. С развитием методов визуализации и улучшением диагностических подходов появляется возможность выявлять патологические образования на более ранних этапах, что значительно повышает эффективность терапии и прогноз для пациентов.

Одним из ключевых вопросов в клинической практике является проведение дифференциальной диагностики между патологическими изменениями и нормальными физиологическими состояниями зубного фолликула. В данном контексте существенным критерием может служить расстояние между коронкой зуба и оболочками фолликула, равное или превышающее 2,5 мм, что позволяет своевременно заподозрить наличие кистозного образования.

При своевременном выявлении фолликулярной кисты и правильном выборе тактики хирургического лечения процедура становится технически менее сложной, сопровождается меньшим риском осложнений и обеспечивает более благоприятный послеоперационный период. Быстрое и качественное восстановление функционального состояния тканей после операции способствует сохранению зубных зачатков и улучшению общего стоматологического статуса ребенка.

Таким образом, ранняя диагностика и дифференциальный подход к оценке патологий фолликулярного аппарата являются основой для успешного лечения и предотвращения развития осложнений, что подчеркивает необходимость дальнейших исследований и совершенствования диагностических критериев в данной области.

Поступила: 10.12.2025;
рецензирована: 24.12.2025; принята: 26.12.2025.

Литература

1. *Shear M., Speight P.M.* Cysts of the Oral and Maxillofacial Regions. 4th ed. Oxford: Blackwell Munksgaard, 2007. 230 p.
2. *Barnes L., Eveson J.W., Reichart P., Sidransky D.* (eds.) Pathology and Genetics of Head and Neck Tumours. WHO Classification of Tumours. Lyon: IARC Press, 2005. 430 p.
3. *Proffit W.R., Fields H.W., Sarver D.M.* Contemporary Orthodontics. 6th ed. St. Louis: Elsevier, 2018. 768 p.
4. *Sakkas N., Schramm A., Wilde F.* Odontogenic cysts of the jaws in children and adolescents: a 15-year retrospective study // J. Craniomaxillofac. Surg. 2016. Vol. 44. No. 10. P. 1649–1653.
5. *Харьков Л.В.* Кисты челюстей у детей и подростков: диагностика и лечение / Л.В. Харьков, И.Г. Романенко, С.В. Губанов // Стоматология детского возраста и профилактика. 2019. Т. 18. № 3. С. 50–56.
6. *Ткаченко А.С.* Современные подходы к хирургическому лечению одонтогенных

кист челюстей / А.С. Ткаченко, В.Г. Беспалов, В.А. Левченко // Российский стоматологический журнал. 2020. № 5. С. 30–35.
7. *Damante J.H., Fleury R.N.* A contribution to the diagnosis of the small dentigerous cyst or the paradental cyst // Oral Surg. Oral Med. Oral Pathol. Oral Radiol. Endod. 2001. Vol. 92. No. 4. P. 506–511.
8. *White S.C., Pharoah M.J.* Oral Radiology: Principles and Interpretation. 8th ed. St. Louis: Elsevier, 2019. 688 p.
9. *Жаныбай у. А*. Эффективность неваскуляризированного аутотрансплантата из гребня подвздошной кости при устранении первичных и вторичных дефектов нижней челюсти / Жаныбай у. А., А.М. Ешиев, Мамажакып у. Ж. // Международный журнал гуманитарных и естественных наук. 2025. № 8 (107). С. 204–213. DOI:10.24412/2500-1000-2025-8-204-213.