УДК 616.351-089:615.847
DOI: 10.36979/1694-500X-2026-26-1-9-15

КРАТКОСРОЧНЫЕ И ОТДАЛЕННЫЕ РЕЗУЛЬТАТЫ КОМБИНИРОВАННОЙ ЛАЗЕРНОЙ ГЕМОРРОИДОПЛАСТИКИ В ЛЕЧЕНИИ ХРОНИЧЕСКОГО ГЕМОРРОЯ II–III СТАДИИ

Б.А. Атакулов, Е.Ж. Жолдошбеков, Б.К. Осмоналиев

Аннотация. Цель данного исследования – оценка безопасности, а также краткосрочных и отдалённых результатов комбинированной лазерной геморроидопластики с допплер-неконтролируемой дезартеризацией и мукопексией у пациентов с хроническим геморроем II–III стадии. Материалами данного исследования стали клинические результаты обследования 88 пациентов, прооперированных в период 2022–2024 годов. Критерии оценки включали длительность операции, уровень послеоперационного болевого синдрома, продолжительность пребывания в стационаре, период временной нетрудоспособности и послеоперационные осложнения. Согласно полученным данным, средняя продолжительность операции составила 20,86 минут (10–45 минут), а длительность госпитализации не превышала 3,07 суток. Болевой синдром по визуально-аналоговой шкале демонстрировал устойчивую тенденцию к снижению, и у большинства пациентов к 7-м суткам болевые ощущения практически полностью исчезали. Серьёзные осложнения наблюдались редко, рецидивов в течение 12-месячного наблюдения не выявлено. В итоге комбинированная лазерная геморроидопластика показала себя как малоинвазивный, малотравматичный и эффективный метод лечения хронического геморроя II–III стадии, обеспечивающий низкую частоту осложнений и улучшение качества жизни пациентов.

Ключевые слова: геморрой; лазер; геморроидэктомия; геморроидопластика; дезартеризация; мукопексия.

II-III СТАДИЯДАГЫ ӨНӨКӨТ ГЕМОРРОЙДУ ДАРЫЛООДО АЙКАЛЫШКАН ЛАЗЕРДИК ГЕМОРРОИДОПЛАСТИКАНЫН КЫСКА ЖАНА УЗАК МӨӨНӨТТҮҮ НАТЫЙЖАЛАРЫ

Б.А. Атакулов, Е.Ж. Жолдошбеков, Б.К. Осмоналиев

Аннотация. Бул изилдөөнүн максаты – өнөкөт геморройдун II–III стадиясы менен ооруган бейтаптарда доплер көзөмөлсүз дезартеризация жана мукопексия менен айкалышкан лазердик геморроидопластиканын коопсуздугун, кыска жана узак мөөнөттүү натыйжаларын баалоо. Материал катары 2022–2024-жылдары операция жасалган 88 бейтаптын клиникалык натыжайлары колдонулду. Баалоо критерийлери операциянын узактыгын, операциядан кийинки ооруксунуунун деңгээлин, стационарда жатуу мөөнөтүн, эмгекке жарамсыздык убактысын жана операциядан кийинки кабылдоолорду камтыды. Жыйынтыктар көрсөткөндөй, операция орточо 20,86 мүнөттү (10–45 мүнөт) түзүп, ооруканада жатуу мөөнөтү 3,07 суткадан ашкан эмес. Ооруксунуу синдрому визуалдык-аналогдук шкала боюнча туруктуу төмөндөө динамикасын көрсөттү, ал эми бейтаптардын көпчүлүгүндө 7-суткага карата дээрлик ооруксунуу толук жоюлду. Олуттуу кабылдоолор сейрек катталып, рецидив 12 айлык көзөмөлдө байкалбады. Жыйынтыктап айтканда, айкалышкан лазердик геморроидопластика II–III стадиядагы өнөкөт геморройду дарылоодо травматизми төмөн, кабылдоолору аз жана бейтаптардын жашоо сапатын жакшырткан натыйжалуу ыкма экенин көрсөттү.

Түйүндүү сөздөр: геморрой; лазер; геморроидэктомия; геморроидопластика; дезартеризация; мукопексия.

SHORT-TERM AND LONG-TERM RESULTS OF COMBINED LASER HEMORRHOIDOPLASTY IN THE TREATMENT OF GRADE II-III CHRONIC HEMORRHOIDS

B.A. Atakulov, E.Zh. Zholdoshbekov, B.K. Osmonaliev

Abstract. The aim of this study is to evaluate the safety, as well as the short-term and long-term results of combined laser hemorrhoidoplasty with Doppler-uncontrolled desarterization and mucopexy in patients with grade II–III chronic hemorrhoids. This study analyzed the clinical results of the examination of 88 patients operated on in the period 2022–2024. The evaluation criteria included the duration of the operation, the level of postoperative pain, the length of hospital stay, the period of temporary disability, and postoperative complications. According to the data obtained, the average duration of the operation was 20.86 minutes (10–45 minutes), and the duration of hospitalization did not exceed 3.07 days.Visual Analogue Scale pain syndrome showed a steady downward trend, and in most patients, pain almost completely disappeared by day 7. Serious complications were rare, and no recurrences were detected during the 12-month follow-up. As a result, combined laser hemorrhoidoplasty has proven to be a minimally invasive, low-traumatic and effective method of treating grade II–III chronic hemorrhoids, providing a low incidence of complications and improving the quality of life of patients.

Keywords: hemorrhoids; laser; hemorrhoidectomy; hemorrhoidoplasty; desarterization; mucopexy.

Актуалдуулук. Геморрой оорусу – дүйнө жүзүндөгү миңдеген адамдарга таасир этүүчү анректалдык патология; ал бейтаптардын жашоо сапатына терс таасирин тийгизген олуттуу медициналык жана социалдык-экономикалык маселе катары каралат [1]. Оорунун глобалдык жайылышы 2,9 %дан 27,9 %га чейин таралып, алардын ичинен 4 % учур симптомдор менен коштолот [2].

Геморрой – бул түз ичегинин дисталдык бөлүгүндөгү каверноздук кан тамырлардын варикоздук кеңейиши менен мүнөздөлгөн оору, ал веноздук кан агымынын бузулушунун, былжыр астындагы катмардын туташтыргыч ткандарынын дегенеративдик өзгөрүүлөрүнүн жана геморроидалдык түйүндөрдү кармап туруучу түзүлүштөрдүн алсырашынан улам пайда болот [2, 3]. Бул процессте негизги ролду ич көңдөйүндөгү басымдын жогорулашы, жамбаштагы кандын токтолуп калышы, өнөкөт ич катуу жана кыймылсыз жашоо образы ойнойт [4]. Натыйжада каверноздук ткандардын гиперплазиясы, кан тамыр «жаздыкчалардын» ылдый жылышы жана ички жана/же тышкы геморройдун пайда болушу байкалат.

Геморроидалдык түйүндөрдүн чоңоюу даражасына жана фиброздук-булчуңдук каркастагы дистрофиялык процесстердин өнүгүшүнө жараша өнөкөт геморрой төрт стадияга бөлүнөт [5]. Стадияга жараша геморройдун дарылоосунда консервативдик терапия, миниинвазивдүү ыкмалар жана хирургиялык ыкма – геморроидэктомия колдонулат.

Миллиган – Морган ыкмасы боюнча геморроидэктомия жана анын ар түрдүү модификациялары азыркы убакка чейин өнөкөт геморройдун хирургиялык дарылоосунда «алтын стандарт» болуп эсептелинет [4, 6]. Бирок бул ыкманын негизги кемчиликтери катары операциядан кийинки айкын ооруксунуу синдрому (39–41 %), заара чыгаруунун бузулушу (15–24 %), ириңдүү-сезгенүү кабылдоолору (2–3 %), операциядан кийинки каноо (2–3 %), аналдык сфинктердин жетишсиздиги (1,8–4 %), аналдык каналдын стриктурасы (1–2 %) жана 35–40 күнгө созулган узак реабилитациялык убакыт саналат [7].

Геморроидэктомиядан кийинки рецидивдердин жана кабылдоолордун жогорку көрсөткүчү операцияга көрсөтмөлөрдү кылдат тандоонун зарылдыгын баса белгилейт. Радикалдык операциялар бейтаптардын 20–30 %на гана жүргүзүлөт [8]. Көпчүлүк учурда бул өнөкөт оорунун күчөп кеткен стадияларындагы, ички геморроидалдык түйүндөр түз ичегинин былжыр катмары менен кошо түшүп калган, же тез-тез кайталануучу перианалдык тромбозго жакын бейтаптарга тиешелүү.

Миниинвазивдүү ыкмалардын артыкчылыктары – амбулатордук шартта жүргүзүү мүмкүнчүлүгү, операциядан кийинки оорунун жеңилдиги, кабылдоолордун аздыгы жана бейтаптын эрте социалдык жана эмгектик реабилитациясы. Дүйнөлүк практикада өнөкөт

геморройду дарылоодо кеңири колдонулуп жаткан миниинвазивдүү ыкмаларга геморроидалдык түйүндөрдү склероздоо, ички түйүндөрдү латекс шакекчелер менен байлоо, инфракызыл коагуляция жана допплерометриянын көзөмөлү астында ички геморроидалдык артерияларды дезартеризация кирет [9].

Лазердик геморроидопластика – өнөкөт геморройдун дарылоосунун салыштырмалуу жаңы ыкмасы болуп, ал биринчи жолу 2009-жылы билдирилинген [10]. Бул ыкманын негизи – геморроидалдык түйүнгө лазердик жарык өткөргүчтү киргизүү, анын натыйжасында түйүндүн ичиндеги ткандар дозаланган деңгээлде ысып, андан ары склероздоо жана кан тамыр компонентин окклюзиялоо жүрөт. Изилдөөлөр көрсөткөндөй, лазердик таасир учурунда былжыр челине жана сфинктер түзүлүшүнө зыян келбейт [11, 12]. Мындан тышкары, былжыр чел астыдангы катмардын белокторунун денатурациясы кенен фиброздун пайда болушуна алып келет жана былжыр чел астындагы ткандарга жабышып калат, бул өз кезегинде пролапсты алдын алат [13].

Геморроидалдык артерияларды дезартеризация (мукопексия менен), допплер көзөмөлү астындагы же көзөмөлсүз ыкма аркылуу жүргүзүлүшү мүмкүн жана ал геморройдун дарылоосунун эффективдүү миниинвазивдүү методу катары саналат [14]. Изилдөөлөрдө допплер көзөмөлү астындагы же көзөмөлсүз процедуралардын натыйжалары боюнча олуттуу айырмачылык байкалган эмес [15, 16].

Изилдөөнүн максаты – өнөкөт геморройдун II–III стадиясы менен ооруган бейтаптарда доплер көзөмөлсүз дезартеризация жана мукопексия менен айкалышкан лазердик геморроидопластиканын коопсуздугун, кыска жана узак мөөнөттүү натыйжаларын баалоо.

Материалдар жана ыкмалар. Бул проспективдүү байкоо түрүндөгү изилдөө Бишкек шаарындагы Global Med медициналык борборунда жүргүзүлдү. Изилдөө үчүн 2022-жылдын май айынан 2024-жылдын октябрь айына чейин операция болгон 88 бейтап тандалып алынган. Изилдөө М.М. Мамакеев атындагы Улуттук хирургия борборунун биоэтика комитети тарабынан жактырылган (2022-ж. 10-март, № 7-протокол).

Бейтаптардын ичинен эркектер – 53 (60,2 %), ал эми аялдар – 35 (39,8 %) түзгөн. Көпчүлүк бейтаптардын жашы 25тен 60 жашка чейин болуп, алардын саны 85,2 % түзгөн, башкача айтканда, бейтаптардын басымдуу бөлүгү эмгекке жарамдуу куракта болгон. Бейтаптардын орточо жашы – 40 ± 1,2 жаш. Оорунун узактыгы 5 жылдан 34 жылга чейин өзгөрүп турган. 88 бейтаптын ичинен 25 (28,4 %) бейтапта өнөкөт геморройдун II стадиясы, ал эми 63 (71,6 %) бейтапта III стадия аныкталган.

Изилдөөгө төмөнкү бейтаптар киргизилген эмес: түз ичегинин кошумча патологиялары барлар, жоон ичегинин ириңдүү-сезгенүү оорулары менен жабыркагандар, курч же декомпенсация стадиясындагы соматикалык оорулары барлар, кош бойлуу аялдар.

Операция учурунда биз «ФОТЭК» (Беларусь) компаниясы чыгарган «МЕДИОЛА-КОМПАКТ» диоддук лазердик аппаратын колдондук (сүрөт 1). Аппарат 1560 нм толкун узундугунда кызмат кылып, 15 Втка чейин кубат өнүктүрө алат жана импульстук жана тынымсыз режимдерде иштейт. Комплектке «Mediola Colibri» жарык өткөргүчтүн кармагычы, учбет жарык өткөргүч менен жабдылган алмаштырылуучу учтук кирет, бул лазердик нурду так жеткирүүнү камсыздайт. Лазерди колдонуу операциянын травматизмин төмөндөтүп, кабылдоолордун жыштыгын азайтат, реабилитацияны тездетет жана ишенимдүү гемостазды камсыз кылат.

Операцияга чейин ар бир бейтапка жалпы клиникалык кан анализи жүргүзүлүп, аноскопия жасалып, ал эми 50 жаштан жогору бейтаптарга колоноскопия дайындалган.

Бейтаптарга операциянын методикасы, мүмкүн болгон жыйынтыктары жана альтернативдүү хирургиялык ыкмалар тууралуу толук маалымат берилгенден кийин, ыктыярдуу түрдө жазуу формасында макулдуктары алынган.

Операция алдында бейтаптарга тазалоочу клизма жасалган. Профилактикалык антибиотик катары 1,0 г цефазолин вена аркылуу киргизилген.

Биринчи көзөмөл операциядан кийин 2 жума өткөн соң, андан кийин 2–3 айдан кийин, жана 12 айдан кийин жүргүзүлгөн.

Сүрөт 1 – «МЕДИОЛА-КОМПАКТ» диоддук лазердик аппараты:
а – лазердик нурлануу жаратуучу блок; б – «Mediola Colibri» жарык өткөргүчтүн кармагычы жана учбет жарык өткөргүч менен жабдылган алмаштырылуучу учтук

Жыйынтыктар. Биринчи этапта бейтаптарга аналдык каналдын проксималдык бөлүгүндө геморроидалдык артериялар эң көп кездешкен анатомиялык аймактарда – шарттуу циферблат боюнча 3–5, 7–9 жана 11 саат багыттарында – алардын тамыр сабагын тигүү (дезартеризация) жүргүзүлдү. Бул ыкма эрте операциядан кийинки кан кетүү коркунучун азайтуу жана алыскы натыйжаларды баалоодо рецидивдин алдын алуу максатында аткарылды. Андан соң ички геморроидалдык түйүндүн сыртка караган полюсу лазердик аппаратка кошулган учбет-типтеги жарык өткөргүч менен перфорацияланды. Колдонулган лазердик параметрлер: толкун узундугу − 1,56 мкм, кубаты − 10 Вт, импульстук режими − 0,5 сек/0,5 сек, ар бир түйүнгө жалпы 200–250 Дж энергия берилди.

Жарык өткөргүч былжыр астындагы катмарга чейин, түйүндүн проксималдык полюсуна багытталып киргизилип, пилоттук жарык меткасынын визуалдык көзөмөлү менен геморроидалдык ткандын ырааттуу деструкциясы жүргүзүлдү. Жарык өткөргүч чыгарылгандан кийин, жылуулук эффектинин эсебинен ткандардын бири-бирине жабышуусун камсыз кылуу үчүн таасир этилген аймак 20–30 секунд бою хирургдун манжасы менен кысылып турду. Ички геморроидалдык түйүндөрдүн олуттуу чоңоюшу жана аналдык каналдын былжыр челинин пролапсы болгон учурларда мукопексия кылынды. Бардык операциялар спиналдык анестезия алдында аткарылды.

Операциядан кийинки мезгилде ооруксунуу синдромуна каршы ооруну басаңдатуучу дарыдармектер дайындалды. Ошондой эле анустун аймагын 0,05% хлоргексидин бикарбонаты эритмеси менен тазалагандан кийин «Левомеколь» мази колдонулган таңуулар жүргүзүлүп турду.

Жакын (операциядан кийинки 2–3 ай) жана алыскы (12 айдан кийин) мезгилдеги натыйжаларды баалоодо биз төмөнкү негизги критерийлерди багыт катары алдык: операциянын техникалык татаалдыгы жана узактыгы, операциядан кийинки ооруксунуунун күчтүүлүгү, стационарда жатуу мөөнөтү, эмгекке жарамсыздык убактылуу мезгили, перианалдык теридеги бахромкалардын пайда болушу, ошондой эле төмөнкү кабылдоолор: кан кетүү, заңды кармай албай калуу, заара чыгаруунун кармалышы, аналдык стеноз, рецидив жана жара инфекциялары. Жашоо сапатын баалоо үчүн операцияга чейин жана андан бир жыл өткөндөн кийин бейтаптарга SF-36 сурамжылоосу берилди.

Убакыт боюнча алганда, айкалышкан лазердик геморроидопластика орточо 20,86 мүнөттү (10–45 мүнөт) түздү. Биздин пикирибизде, бул операция техникалык жактан жөнөкөй болуп саналат жана анын ыкмасын өздөштүрүп, так сактаганда эч кандай кыйынчылык жаралбайт. Операция учурунда бейтаптарда эч кандай кабылдоолор катталган жок.

Ооруканада жатуунун орточо узактыгы 3,07 сутканы түзүп, бул операциядан кийинки кыска жана клиникалык жактан жагымдуу реабилитация мезгилин көрсөтөт. Убактылуу эмгекке жарамсыздык мөөнөтү да узакка созулган жок – орточо 6,38 күн, бул функционалдык абалдын тез калыбына келишин жана бейтаптардын күнүмдүк жана эмгектик иш-аракеттерине эрте кайтып келүүсүн чагылдырат.

Ооруксунуунун күчтүүлүгүн биз визуалдык-аналогдук шкала (ВАШ) боюнча операциядан кийинки 1-, 3-, 5- жана 7-суткада бааладык (таблица 1). Алынган маалыматтарга ылайык, операциядан кийинки ооруксунуу 3-күнгө карата басаңдаган, ал эми 7-күнгө келгенде, толук жоголуп же болгону заң чыгаргандан кийин гана байкалган. Белгилеп кетүүчү нерсе – 57 бейтапка (64,7 %) операциядан кийинки алгачкы 24 саат ичинде наркотикалык эмес анальгетиктерди кабыл алуу талап кылынган.

Таблица 1 – Визуалдык-аналогдук шкала боюнча операциядан кийинки ооруксунуу синдромунун күчтүүлүгү

Ооруксунуунун күчтүүлүгү	Орточо мааниси
1-суткада ВАШ боюнча балл	3,11 ± 1,11
3-суткада ВАШ боюнча балл	2,4 ± 0,99
5-суткада ВАШ боюнча балл	2,08 ± 1,26
7-суткада ВАШ боюнча балл	1,24 ± 1,21

Операциядан кийинки экинчи суткада С вирустук гепатити бар бир бейтапта өзүнөнөзү башталган күчтүү кан кетүү катталды. Бейтап кайрадан операциялык бөлмөгө алынып, жергиликтүү анестезия алдында шарттуу циферблат боюнча 7-саат багытында жайгашкан геморроидалдык түйүндүн кан тамыр сабагына тигиш коюлду. Мындан аркы операциядан кийинки мезгил кан кетүүнүн кайталанышысыз өттү.

17 (19 %) бейтапта операциядан кийинки биринчи суткада дефекациядан кийин бир нече тамчы кан бөлүнүшү байкалган; үчүнчү суткага карата мындай белгилер бардык бейтаптарда жок болгон. Бир бейтапта ооруканадан чыгарылгандан кийин 14 күн өткөн соң, беш күнгө созулган ич катуудан улам, дефекациядан кийинки олуттуу кан кетүү пайда болду, ооруканага бир суткалык госпитализация талап кылынган. Дарылоо аналдык каналга тампонадалык турунда коюу жана транексам кычкылынын венадан жүргүзүлгөн инфузиясы менен чектелди. Андан кийинки күндөрү бейтап 2–3 күн бою дефекациядан кийин бир нече тамчы кан бөлүнгөнүн гана белгилеген.

Рефлектордук заара чыгаруунун кармалышы 3 бейтапта (3,4 %) байкалган. Бул бейтаптарга табарсыктын катетеризациясы жасалып, 0,4 мг тамсулозин гидрохлориди күнүгө бир жолу берилген.

Операциядан кийин 3–4 жуманын ичинде 11 (12,5 %) бейтап перианалдык тери бахромкаларынын пайда болушун белгилешти. Алардын ичинен 5 (5,6 %) бейтап (аялдар) перианалдык аймакта тери бүдүрлөрүнүн таптакыр жок болушу менен косметикалык натыйжага жетүүнү каалашкан. Ошондуктан бул бейтаптарга амбулатордук шартта, жергиликтүү анестезия алдында бахромкаларды кесип алуу жүргүзүлдү.

12 айдан кийин 76 (86,3 %) бейтап көзөмөл кароого келишти. Рецидив, анал каналынын стенозу же заара кармалышынын учурлары катталган жок. Ачык операциялык жаралар болбогондукту эсепке алганда, бир да бейтапта сероздуу-былжыр сымал бөлүнүүлөр байкалган эмес жана байкоо мезгилинин бүткүл жүрүшүндө эч кимде заңды кармай албай калуу учурлары болгон жок.

2-сүрөттө операцияга чейин жана 12 ай өткөндөн кийинки SF-36 жашоо сапатынын сурамжылоосунун жыйынтыктары көрсөтүлгөн. Операцияга чейин сурамжылоонун көрсөткүчтөрүнүн көпчүлүгү төмөн болгон, бул бейтаптардын физикалык активдүүлүгүнүн чектелишин, жалпы абалынын начарлашын жана оорунун эмоционалдык абалга терс таасирин чагылдырат. Операциядан кийинки алыскы мөөнөттө ден соолуктун жалпы компоненттери боюнча позитивдүү динамика байкалган: физикалык компоненттин көрсөткүчү 41,58ден 55,62ге, ал эми психологиялык компонент 40,91ден 55,83ке жогорулаган. Бул өзгөрүүлөр

бейтаптардын физикалык гана эмес, психоэмоционалдык абалынын да олуттуу жакшырышын тастыктайт.

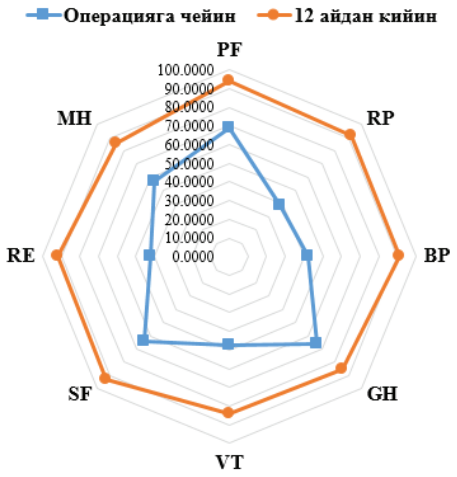

Сүрөт 2 − Айкалышкан лазердик геморроидопластикага чейин жана 12 айдан кийинки SF-36 жашоо сапатынын сурамжылоосунун көрсөткүчтөрү: PF – физикалык иштөө; RP – физикалык абал менен шартталган ролдук иштөө; BP – ооруксунуунун күчтүүлүгү; GH – ден-соолуктун жалпы абалы; VT – жашоо активдүүлүгү; SF – социалдык иштөө; RE – эмоционалдык абал менен шартталган ролдук иштөө; MH – психикалык ден-соолук

Ошентип, операциядан кийин он эки ай өткөн соң SF-36 шкаласынын бардык домендеринде жана интегралдык сапаттык көрсөткүчтөрүндө туруктуу өсүү байкалат. Бул айкалышкан лазердик геморроидопластиканын бейтаптардын физикалык жана психологиялык эсенчилигин калыбына келтирүүдөгү жогорку натыйжалуулугун далилдейт.

Корутунду. Айкалышкан лазердик геморроидопластика геморройдун хирургиялык жол менен дарылоосунда олуттуу прогресс болуп эсептелинет. Лазердик технологиялардын тактыгын салттуу хирургиялык ыкмалардын принциптери менен айкалыштыруу клиникалык жактан бир катар маанилүү артыкчылыктарды камсыз кылат. Биздин изилдөөнүн жыйынтыктары айкалышкан лазердик геморроидопластиканын геморройдун белгилерин эффективдүү жоюуга жана ткандардын травмасын минималдаштырууга мүмкүндүк берерин жана бейтаптардын жогорку канааттангандыгын көрсөттү. Бул ыкманын артыкчылыктарына операция убактысынын кыскаруусу, операциядан кийинки ооруксунуунун интенсивдүүлүгүнүн азаюусу, кабылдоолордун сейректиги жана бейтаптардын эмгекке эрте кайтуусу кирет. Жалпысынан бул жыйынтыктар ыкманын медициналык жардамдын сапатын жогорулатууда олуттуу мүмкүнчүлүккө ээ экенин баса белгилейт. Көбүрөөк бейтаптарды камтыган кеңири изилдөөлөр жана алардын узак мөөнөттүү байкоосу бул ыкманын заманбап проктологиялык практикадагы ордун мындан ары да тактоого өбөлгө түзөт.

Поступила: 28.11.2025;
рецензирована: 12.12.2025; принята: 15.12.2025.

Колдонулган адабияттар

1. *Воробьев Г.И.* Геморрой / Г.И. Воробьев, Ю.А. Шелыгин, Л.А. Благодарный. М.: Литтерра, 2010. 188 с.
2. *Fišere I.* Worldwide disease − haemorrhoids. How much do we know? / I. Fišere, V. Groma, N. R. Goldiņš, A. Gardovskis, J. Gardovskis // Proceedings of the Latvian Academy of Sciences, Section B: Natural, Exact, and Applied Sciences. 2021. V. 75. № 1. P. 1–10. DOI: 10.2478/prolas-2021-0001.
3. *Lohsiriwat V.* Hemorrhoids: from basic pathophysiology to clinical management / V. Lohsiriwat // World J Gastroenterol. 2012. V. 18. № 17. P. 2009–2017. DOI: 10.3748/wjg.v18.i17.2009
4. *Мадаминов А.М.* Хирургическая тактика при хроническом геморрое IV стадии / А.М. Мадаминов [и др.] // Вестник КРСУ. 2017. Т. 17. № 3. С. 33–36.
5. *Загрядский Е.А.* Классификация хронического геморроя, критерии объективности / Е.А. Загрядский, А.М. Богомазов, Е.Б. Головко // Колопроктология. 2019. Т. 18. № 1 (67). С. 46–56. DOI: 10.33878/2073-7556-2019-18-1-46-56.
6. *Balciscueta Z.* Post-hemorrhoidectomy pain: can surgeons reduce it? A systematic review and network meta-analysis of randomized trials / Z. Balciscueta, I. Balciscueta, N. Uribe // Int J Colorectal Dis. 2021. №36. P. 2553-2566. DOI: 10.1007/s00384-021-04013-6
7. *Khan H.M.* A comparative evaluation of laser hemorrhoidoplasty versus open surgical hemorrhoidectomy treatment of grade III and

IV hemorrhoids. A prospective observational study / H.M. Khan, V.S.S. Gowda, B.S. Ramesh, D. Sandeep // J Clin Invest Surg. 2021. V. 6. № 1. P. 30–36. DOI: 10.25083/2559.5555/6.1.6

8. *Авазканова Ш.Д.* Хирургическое лечение хронического геморроя IV стадии / Ш.Д. Авазканова // Вестник КРСУ. 2015. Т. 15. № 7. С. 3–5.
9. *Yahya W. N.* Comparison between laser hemorrhoidoplasty procedure and conventional open surgical hemorrhoidectomy / W. N. Yahya, D. O. Refaat, W. A. AbdElhady, W. A. Elsayed // The Egyptian Journal of Hospital Medicine. 2022. V. 6. № 1. P. 112–116. DOI: 10.21608/ejhm.2022.210781
10. *Plapler H.* A new method for hemorrhoid surgery: intrahemorrhoidal diode laser, does it work? / H. Plapler, R. Hage, J. Duarte, N. Lopes, I. Masson, C. Cazarini, T. Fukuda // Photomed Laser Surg. 2009. V. 27. № 5. P. 819–823. DOI:10.1089/pho.2008.2368
11. *Surya D.* Precision and power: a comprehensive review of exploring the role of laser treatment in hemorrhoidal management / D. Surya, P. Gharde // Cureus. 2024. V. 16. № 5: e60011. Published 2024 May 9. DOI:10.7759/cureus.60011
12. *Торчуа Н.Р.* Роль лазерных технологий в колопроктологии / Н.Р. Торчуа, М.В. Абрицова, А.В. Матинян // Амбулаторная хирургия. 2023. Т. 20. № 1. С. 156-164. DOI: 10.21518/akh2023-010
13. *Гаин Ю.М.* Экспериментальное изучение формирования ответной реакции ткани при использовании регенеративных технологий на модели хронической раны аноректальной области / Ю.М. Гаин [и др.] // Инновационные технологии в медицине. 2018. № 2. С. 106–116.
14. *Черепенин М.Ю.* Комбинированный метод хирургического лечения геморроя с применением подслизистой лазерной деструкции, дезартеризации, мукопексии и электроэксцизии / М.Ю. Черепенин, И. В. Лутков, В.А. Горский // Московский хирургический журнал. 2023. № 2. С. 46–51. DOI: 10.17238/2072-3180-2023-2-46-51
15. *Schuurman J.P.* Hemorrhoidal artery ligation procedure with or without Doppler transducer in grade II and III hemorrhoidal disease: a blinded randomized clinical trial / J.P. Schuurman, I.H. Borel Rinkes, P.M. Go Ann Surg. 2012. V. 255. № 5. P. 840–845. DOI: 10.1097/SLA.0b013e31824e2bb5
16. *Sobrado C.W.* A new approach for hemorrhoid disease: selective dearterialization and mucopexy without Doppler guidance / C.W. Sobrado, L.F. Sobrado, S.C. Nahas, I. Cecconello. // Arq Bras Cir Dig. 2021. V. 34. № 1: e1560. Published 2021 May 14. DOI: 10.1590/0102-672020210001e1560